

Collagen-Induktions-Therapie (CIT) zur Korrektur von Postverbrennungsnarben

Autor_Dr. Igor Safonov, Kiew

_Einführung

Die Behandlung von Postverbrennungsnarben erfolgt gewöhnlich mittels Laserbehandlung, Dermabrasion oder tiefen chemischen Peelings. Alle diese Methoden sind jedoch ablativ, das heißt ein Teil des epidermalen Gewebes wird durch sie entfernt. Eine nicht-ablative und daher deutlich weniger traumatische Alternative zur Narbenbehandlung ist die Mikronadeltherapie oder Collagen-Induktions-Therapie (CIT). In diesem Beitrag werden die Möglichkeiten dieser Therapie zur Behandlung von hypertrophen Postverbrennungsnarben und inaktiven Keloidnarben dargestellt und typische Behandlungserfolge gezeigt. Aufgrund ihrer zahlreichen Vorteile gegenüber den ablativen Methoden besitzt die CIT das Potenzial von einer Behandlungsalternative zu einer Hauptmethode der Behandlung und Korrektur von Postverbrennungsnarben zu avancieren.

Narben sind ständige Gefährten der Menschen. Sie treten in verschiedenen Formen auf, die von zahlreichen Faktoren wie z. B. Tiefe, Ursache und Lokalisation der Verletzung bzw. Entzündung, Erfolg durchgeführ-

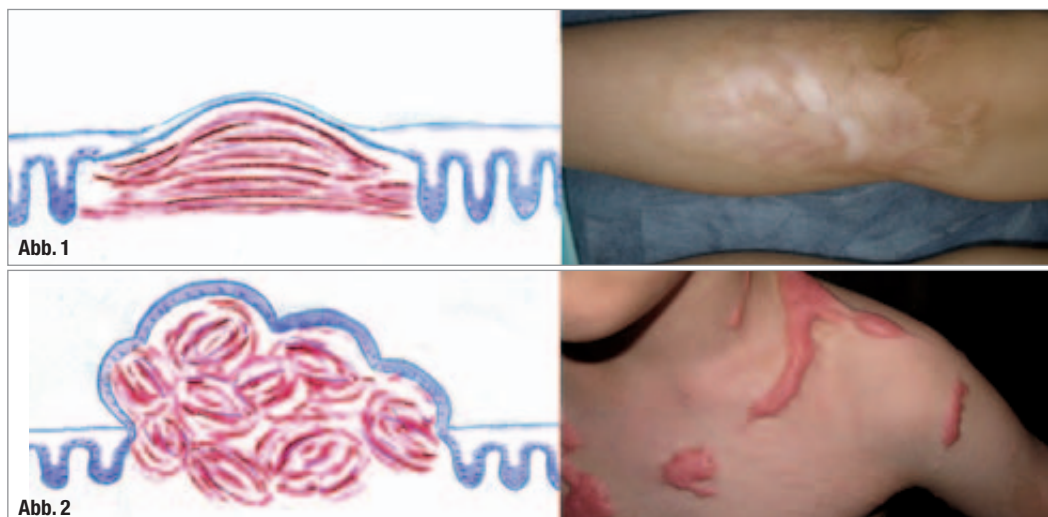
ter Behandlungen etc. abhängen. Narben hinterlassen jedoch nicht nur Spuren auf dem Körper, sondern auch auf der Seele. Fast alle Menschen wären ihre Narben gern los oder möchten wenigstens deren Aussehen verbessern.

Die Ursachen für die Bildung schwerer Narben umfassen unter anderem Haushalts- und andere Unfälle, Schnittwunden, Operationen und entzündliche Hauterkrankungen. Eine besondere Stellung nehmen Narben nach Verbrennungen ein. Diese sind in der überwiegenden Mehrheit hypertrophe Narben oder Keloide. Heutzutage existieren nur wenige Methoden, die geeignet sind, den Zustand solcher Narben wesentlich zu verbessern. Die Mehrheit dieser Methoden, wie z. B. Laserbehandlung, Dermabrasion, tiefe chemische Peelings, ist ablativ und beinhaltet somit die Entfernung der Epidermis und eine Verletzung der Dermis in ihrer Gesamtheit. In der Folge besteht die Gefahr erneuter Narbenbildung, zudem kommt es häufig zur Hyper- oder Hypopigmentierung.

Eine Alternative zur Behandlung von Postverbrennungsnarben ist die Mikronadeltherapie oder Collagen-Induktions-Therapie (CIT). Bei dieser Methode

Abb. 1_ Hypertrophe Narben am Unterschenkel.

Abb. 2_ Aktives Keloid am Körper.



bleibt die Epidermis intakt und die Dermiskontinuität erhalten. Sie ist damit deutlich weniger traumatisch als andere Methoden.

Narbentypen nach Brandwunden (Postverbrennungsnarben)

Hypertrophe Narben und Keloidnarben verursachen häufig besonders starke physische und ästhetische Probleme. Die Behandlung und Verbesserung gerade dieser Narbentypen steht daher im Fokus des Interesses von Dermatologen und plastischen Chirurgen.

Hypertrophe Narben (Abb. 1) erheben sich über die umgebende Haut, reichen aber im Gegensatz zu Keloidnarben nicht über die Grenzen der Verletzungszone hinaus. Die das Narbengewebe bildenden Kollagenfasern sind parallel zur Hautoberfläche ausgerichtet. Solche Narben sind in der Regel nach 12 bis 18 Monaten „reif“. Eine selbstständige Regression ist in Einzelfällen möglich, sie ist aber niemals vollständig.

Keloidnarben oder Keloide (Abb. 2) überschreiten bedeutend die Größe der primären Brandwunde. Sie stellen massive Bindegewebswucherungen dar. Im Unterschied zu allen übrigen Narbentypen lassen sich Keloidnarben nicht mit den Begriffen „jung“ oder „alt“ definieren. Sie werden stattdessen unabhängig vom Narbenalter mit den Begriffen „aktiv“ und „inaktiv“ bezeichnet. Das aktive Keloid wächst und verursacht Schmerzen, Juckreiz, Spannungsgefühle und emotionalen Stress. Es sieht angespannt rot aus, oft mit einer Zyanosetönung. Das inaktive Keloid wächst dagegen nicht. Es hat eine rosa Farbe oder ähnelt der Hautfarbe und ist daher subjektiv viel weniger belastend. Das Narbengewebe des aktiven Keloids besteht aus hypertrophen Fibroblasten und unreifen, chaotisch angeordneten Kollagenfasern, die an das Muster eines Fingerabdrucks erinnern.

Pathologische Physiologie der Brandwunde

Schon 24 Stunden nach einem thermischen Trauma findet sich eine große Menge von Entzündungsmediatoren am Verletzungsort. Ausschlaggebend für die Narbenbildung sind hierbei FGF (Fibroblasten-Wachstumsfaktoren, engl. fibroblast growth factors), welche die Bildung des Granulationsgewebes in vivo induzieren, und TGF- β (transformierende Wachstumsfaktoren- β , engl. transforming growth factors- β). Je nach Anwesenheit anderer Wachstumsfaktoren fördern oder unterdrücken TGF- β das Wachstum vieler verschiedener Zelltypen.¹ TGF- β befinden sich in den Alpha-Granula der Thrombozyten und können von vielen Zellen in vitro synthetisiert werden. Sie verfügen über eine starke Chemotaxis und ziehen bewegliche Zellen an, darunter auch Makrophagen.²⁻⁴



Abb. 3

Abb. 3_ Dermaroller® Modell MF8 (Dermaroller S.a.r.l.)

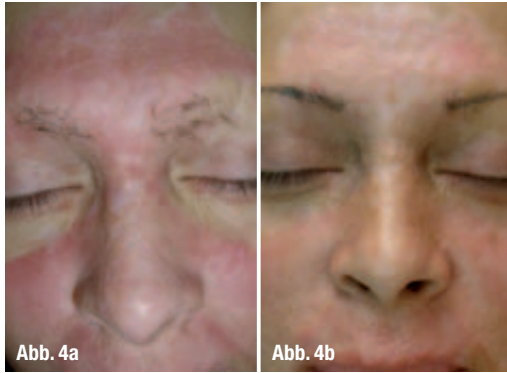
In den letzten Jahren wurde zudem gezeigt, dass TGF- β 1 und - β 2 die Kollagensynthese induzieren und TGF- β 3 zu einer Wundheilung mit normalem Kollagengitter ohne Narbenbildung beiträgt.^{5, 6} So ist auch embryonales Gewebe, das bekanntermaßen ohne Narbenbildung heilt, durch ein niedriges TGF- β 1- und - β 2-Niveau und ein hohes TGF- β 3-Niveau charakterisiert.

Die Entstehung einer hypertrophen Narbe oder Keloidnarbe läuft vereinfacht gesehen folgendermaßen ab. Bald nach dem thermischen Trauma entstehen in der Wunde neben anderen Entzündungsmediatoren auch TGF und FGF. Diese verursachen die Migration von Fibroblasten aus anderen Regionen zum Verletzungsort sowie die Proliferation dort bereits vorhandener Fibroblasten. Ist der Umfang der Verletzung groß, so arbeiten die Fibroblasten mit verstärkter Belastung, was allmählich zu einer Hypertrophie führt. Die hypertrophen Fibroblasten synthetisieren eine große Menge an Kollagen, und zwar wesentlich mehr als die Kollagenase lysieren kann. Auf diese Weise verschiebt sich das dynamische Gleichgewicht von Kollagensynthese und Kollagenabbau zur Syntheseseite. Dies führt schließlich zur Bildung der hypertrophen und Keloidnarben. Die ganze Kette wird somit folgendermaßen aussehen: Trauma \rightarrow TGF und FGF \rightarrow Fibroblastenmigration \rightarrow Fibroblastenproliferation \rightarrow Fibroblastenhypertrophie \rightarrow Synthese unreifer Kollagenfasern \rightarrow hypertrophe/keloide Narbe.

Begründung der Auswahl der Patientengruppen

Jede heutzutage existierende invasive oder minimal-invasive Korrekturmethode sollte nur bei hypertrophen Narben oder schon inaktiven Keloïden angewendet werden. Bei aktiven Keloïden muss eine Behandlung dagegen unterbleiben, da diese sonst mit großer Wahrscheinlichkeit anfangen noch intensiver zu wachsen. Die Gründe hierfür sind folgende: Die Epidermis über einer aktiven Keloidnarbe ist gewöhnlich dünner als normal, die retikuläre Dermis dagegen vergrößert, die Papillarschicht geglättet. Bereits ein kleines Trauma kann die Integrität von Epidermis und Dermis verletzen, insbesondere auch ablative Prozeduren wie Peeling, Laserbehandlung oder Dermabrasion. Als Gegenreaktion auf ein solches Trauma werden die hypertrophen Fibroblasten verstärkt versuchen, den Defekt zu „reparieren“, wozu wiederum

Abb. 4a und b_ Hypertrophe Postverbrennungsnarben im Gesicht vor (links) und sieben Monate nach der CIT.



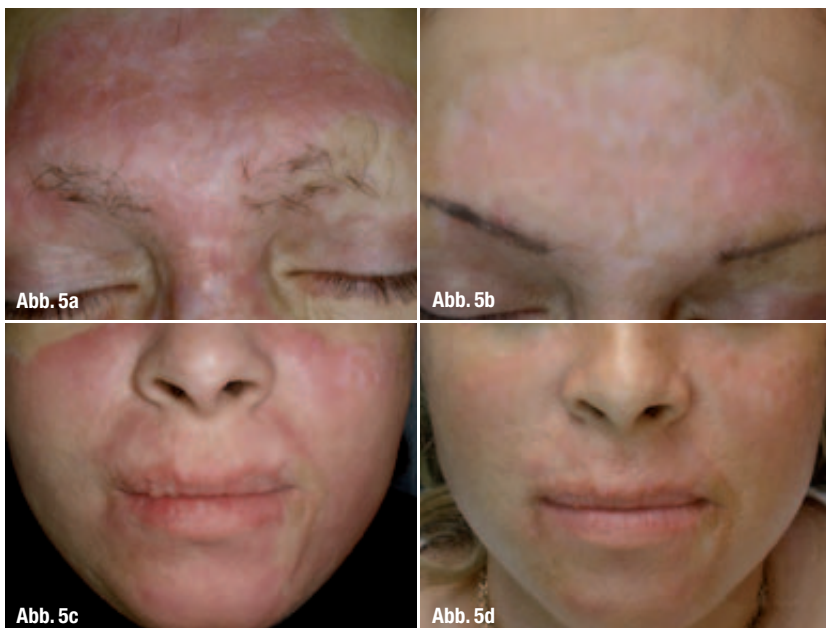mehr Fibroblasten benötigt werden. Dies ruft eine noch stärkere Proliferation, eine Verstärkung der Kollagensynthese und somit eine noch stärkere Narbenwucherung hervor.

Collagen-Induktions-Therapie (CIT)

Die Collagen-Induktions-Therapie (CIT) wurde mit dem Dermaroller® (Dermaroller S.a.r.l., Abb. 3) mit einer Nadellänge von 1,5–2,5 mm (je nach Narbenart, Größe der Narbe und betroffener Region) durchgeführt. Hierbei wurde im Gesicht eine Nadellänge von 1,5 mm benutzt, auf dem Unterschenkel 2,0 mm, auf Oberschenkel und Unterarm 2,5 mm. Der Einsatz von 1,5–2,5 mm langen Nadeln ist notwendig, um das alte Narbengewebe zu zerstören, welches sich in der Dermis in einer Tiefe von 1–2 mm befindet.

Bei der Durchführung der Collagen-Induktions-Therapie ist es zweckmäßig, entweder eine lokale Applikationsanästhesie oder gegebenenfalls Vollnarkose zu verwenden. Eine lokale Infiltrationsanästhesie ist nicht empfehlenswert, da sie ein lokales Ödem hervorruft, was ein ausreichend tiefes Eindringen der Nadeln in die retikuläre Dermis behindert. Zudem kann

Abb. 5a–d_ Derselbe Fall (Ausschnitte) vorher/nachher.



diese Anästhesieart das visuelle Bild des Operationsfeldes stören.

In allen Fällen verwendeten wir die lokale Applikationsanästhesie mit Sol. Lidocaini (10 %)-Spray unter Okklusion. Circa 20–30 Minuten nach Applikation des Anästhetikums wurde die Prozedur mit dem Dermaroller laut Standardprotokoll durchgeführt. Nach der Behandlung wurde eine dünne Schicht antibiotischer Creme oder Salbe auf die bearbeitete Hautfläche zur Infektionsprophylaxe aufgetragen.

Es wurde keine präoperative Vorbereitung durchgeführt. Einige Autoren schlagen eine prä-operative Vorbereitung von mindestens einem Monat Dauer vor, während derer die Vitamine A und C (oder ihre Abkömmlinge) auf das Behandlungsgebiet appliziert werden.⁷ Dies ist unserer Meinung nach nicht sinnvoll, da Vitamin C in den Geweben nicht akkumuliert, sondern ständig verbraucht, oxidiert und aus dem Organismus hinausgeführt wird. Seine erhöhte Konzentration in der Zone der hypertrophen oder Keloide-narbe kann sogar zu einer noch größeren Zunahme beitragen. Vitamin C ist vorzugsweise in der post-operativen Periode zu verwenden, wenn die neue Kollagensynthese anfängt. Genau in dieser Phase ist es als Teilnehmer der Hydroxylierung notwendig.⁸

Behandlungsergebnisse

Einige Monate nach der CIT ist eine deutliche Verbesserung aller Charakteristika des Narbengewebes zu beobachten.

Ein bestehendes Erythem ist einige Monate nach der Behandlung mit dem Dermaroller® (1,5 mm Nadel-länge) deutlich verringert (Abb. 4 und 5).

Dass diese Verringerung tatsächlich ursächlich mit der Mikronadeltherapie – und nicht mit der Autoregeneration der Haut – verbunden ist, belegt die Tatsache, dass eine Erythemverringerng nur dort auftritt, wo der Dermaroller verwendet wurde. Bei einer Behandlung im Gesicht beispielsweise nimmt das Erythem überall dort ab, wo die Verbrennungsoberfläche „genadelt“ wurde, nicht jedoch auf den (unbehandelten) oberen Augenlidern (Abb. 4 und 5). Dort ist das Erythem auch sieben Monate nach der Behandlung unverändert vorhanden. Die Ursache für die Verringerung des Erythems durch die CIT ist vermutlich eine Zerstörung überschüssig gebildeter Kapillaren.

In einem anderen Fall erkennt man am Rande der Keloidnarbe einen hyperemischen Bereich (Abb. 6, links, „vorher“), normalerweise der Bereich aktiven Narbenwachstums. Diese Narbe ist dennoch deutlich verschieden von der in Abbildung 2 gezeigten Keloidnarbe, denn hier unterscheidet sich die Hautfarbe im Zentrum der Narbe kaum von der gesunden Haut. Dieses Keloid ist inaktiv und befindet sich in der Phase der Rückentwicklung. Eine solche Narbe kann mit vernünftigen Risiko einer Mikronadeltherapie unterzogen werden.

Die Behandlung wurde hier mit dem Dermaroller® mit 2,5 mm langen Nadeln durchgeführt. In diesem Fall war das Ergebnis der CIT fünf Monate nach der Behandlung sichtbar: das alte Narbengewebe ist mechanisch zerstört. An Stelle der chaotisch angeordneten unreifen Collagenfasern entstehen normale, parallel angeordnete, reife Collagenfasern. Die Narbe wird dadurch deutlich flacher und zeigt in der Regel auch eine verbesserte Mobilität.

Die Entstehung eines normalen Kollagengitters nach einer Mikronadelbehandlung wird durch klinische Befunde anderer Autoren bestätigt. Zudem konnte im Tierversuch gezeigt werden, dass die Mikronadelbehandlung die Genexpression von Kollagen I und von zahlreichen Wachstumsfaktoren stimuliert. Die Genexpression von TGF-β3 blieb dabei im Gegensatz zu TGF-β1 und -β2 über die initiale Phase hinaus einige Wochen hochreguliert. Dies ist ein Hinweis darauf, dass die Heilung nach einer CIT narbenfrei abläuft.^{9,10}

Ein weiteres Beispiel ist die Behandlung hyperpigmentierter Narben. Im hier gezeigten Fall handelt es sich um eine drei Jahre alte hypertrophe, stark hyperpigmentierte Brandnarbe am hinteren Unterschenkel (Abb. 7). Das Relief war sehr uneinheitlich: normal trophische und hypertrophe Zonen wechselten sich ebenso ab wie de- und hyperpigmentierte Bereiche.

Es wurde eine CIT mit dem Dermaroller® (2 mm Nadellänge) durchgeführt. Einige Monate nach der Behandlung hat sich das Relief geglättet, die Verbrennungsoberfläche hat nun fast die gleiche Höhe wie die umgebende gesunde Haut. Auch die Hautfarbe hat sich der gesunden Haut wieder deutlich angeglichen. Man kann annehmen, dass die Mikronadeln des Dermarollers die Melanozyten verletzt, in denen der Melaningehalt ungewöhnlich hoch war. Das alte, schon synthetisierte Melanin löste sich daraufhin langsam, und neues Melanin wurde in normalen Mengen synthetisiert. Die Biodegradation des Melanins ist ein langfristiger Prozess, deshalb war das Ergebnis dieser CIT erst nach acht Monaten sichtbar.

Zusammenfassend kann man sagen, dass die Mikronadeltherapie mit dem Dermaroller nicht nur eine Alternative darstellt, sondern heutzutage zu einer Hauptmethode der Behandlung und Korrektur von hypertrophen Postverbrennungsnarben und inaktiven Keloidnarben avanciert. Und obwohl der Wirkmechanismus der Mikronadeltherapie noch nicht vollständig aufgeklärt ist, sind die Vorteile dieser Methode offensichtlich:

- _ Fehlen der Notwendigkeit einer präoperativen Vorbereitung
- _ Fehlen der Notwendigkeit einer Vollnarkose
- _ Kurze Rehabilitationszeit, daher keine beruflichen und sozialen Ausfallzeiten:
- _ Kaum Schmerzen nach Durchführung der Behandlung
- _ Postoperative Rötung und Schwellung klingt innerhalb von 24–48 Stunden ab

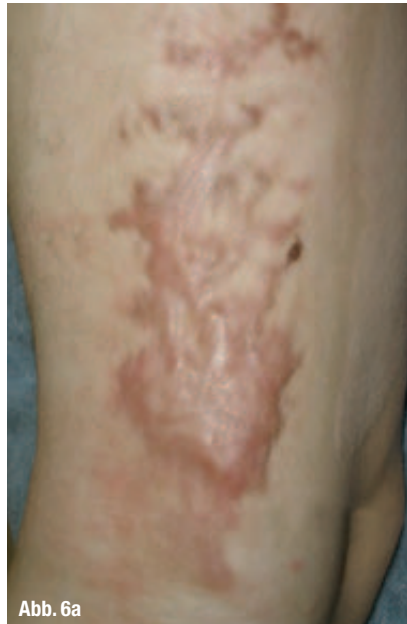

Abb. 6a

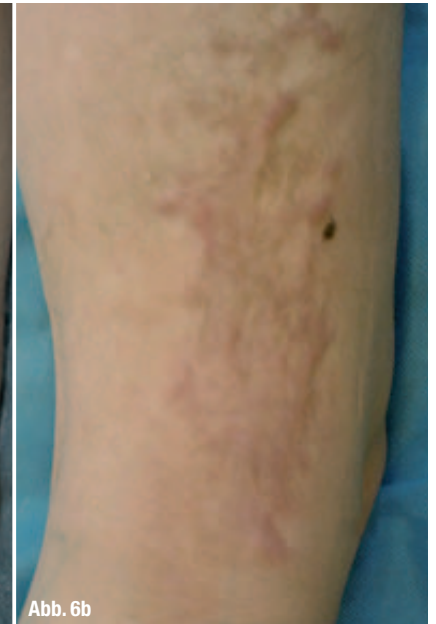

Abb. 6b

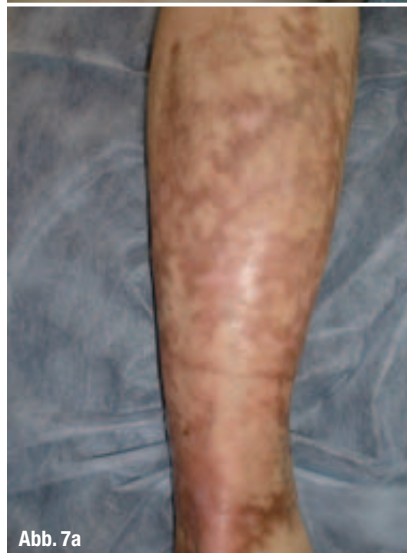

Abb. 7a

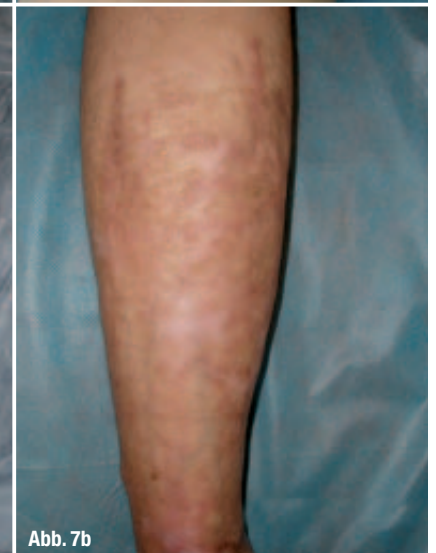

Abb. 7b

- _ Fehlendes Risiko der postoperativen Dis- oder Hyperpigmentierung
- _ Die Behandlung kann mehrfach wiederholt werden, bis das gewünschte Ergebnis erreicht ist. Der Abstand zwischen den Sitzungen sollte dabei sechs bis acht Wochen betragen
- _ Hohe Effektivität bei geringen Kosten

Abb. 6a und b_ Keloidale Postverbrennungsnarbe am Oberschenkel vor (links) und fünf Monate nach einer CIT.
Abb. 7a und b_ Alte hypertrophe, hyperpigmentierte Postverbrennungsnarben des linken Unterschenkels vor (links) und acht Monate nach einer CIT.

Literaturliste beim Verlag erhältlich.

_ Kontakt

face

Dr. Igor Safonov

Centre for Treatment and Correction of scars
 ul. Buslowskaja 20
 kw. 73
 Kiew 01014, Ukraine
 E-Mail: safonov@scar.com.ua